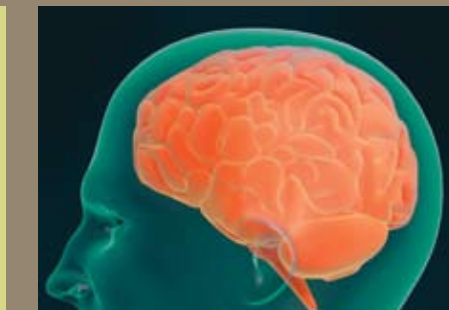


НЕЙРОПРОТЕКЦИЯ

ПРИ ОСТРОЙ И ХРОНИЧЕСКОЙ
НЕДОСТАТОЧНОСТИ
МОЗГОВОГО КРОВООБРАЩЕНИЯ



«НАУКА»

ТЕРАПИЯ И ДИНАМИКА НАРУШЕННЫХ ПСИХОНЕВРОЛОГИЧЕСКИХ ФУНКЦИЙ В РАННЕМ ДЕТСКОМ ВОЗРАСТЕ

И. С. Клейменова

ГУЗ Областная клиническая больница № 1, г. Воронеж

Состояние вопроса

Натальные поражения нервной системы встречаются часто и проявляются целой гаммой расстройств функции головного и спинного мозга. Задачей восстановления утраченных или измененных функций является улучшение метаболизма пострадавшего мозга, активизация сохранившихся структур и предупреждение наступления необратимых церебральных расстройств [1, 2]. С этой целью в неврологической практике используются: церебролизин, пирацетам, ГАМК, пантогам, энцефабол, когитум и др. В последние десятилетия был популярен церебролизин, обладающий, помимо стимулирующего влияния на энергетический метаболизм и внутриклеточный синтез белка, способностью к нейропротекции, а также нейротрофической активностью [1, 3–6]. Однако опыт применения этого препарата у детей раннего возраста свидетельствует о ряде побочных эффектов, таких как возбуждение, повышение судорожной готовности [7]. В этой связи актуально применение препаратов, обладающих более избирательным и регулирующим воздействием на ЦНС и не имеющих побочных эффектов.

Пептидный препарат кортексин, выделенный из коры головного мозга телят, обладает церебропротекторным, ноотропным действием, регулирует соотношение тормозных и возбуждающих аминокислот, уровень серотонина и дофамина, оказывает ГАМК-эргическое влияние, обладает антиоксидантной активностью и способствует восстановлению биоэлектрической активности мозга. В детской практике он применяется при различных формах так называемого детского церебрального паралича, последствиях ЧМТ, эпилептического синдрома, задержках психомоторного, речевого развития, синдроме нарушения внимания с гиперактивностью [8–9].

Материалы и методики

Изучена эффективность кортексина у 82 пациентов в возрасте от 3 мес до 3 лет с нарушением развития психоневрологических функций перинатального генеза и угрозой формирования инвалидности. Среди обследованных преобладали девочки — 54,9%. Соотношение доношенных и недоношенных детей составило 1:1,3.

Контрольная группа — 45 детей, получавших вазодилататоры, биостимуляторы, дегидратирующие препараты, антиоксиданты, комплекс физиотерапевтических процедур, массаж, ЛФК, логопедическую коррекцию. Из ноотропных препаратов — пирацетам.

В лечении пациентов основной группы — 37 человек — помимо вышеперечисленных методов и средств использовался кортексин, курс лечения — 10 в/м инъекций в дозе 0,5 мг/кг ежедневно (не более 10 мг в сут). На момент начала лечения 11 детей были в возрасте от 3 мес до 1 года, 26 — от 1 года до 3 лет. После завершения терапии длительность наблюдения за пациентами составила 3 мес. Распределение пациентов в соответствии с нозологическими формами представлено в табл. 1.

Таблица 1

Распределение пациентов в соответствии с нозологической формой патологии в возрасте 3 мес

Исходы по нозологическим формам	Группы больных			
	Лечение с применением			
	общепринятых средств		кортексина	
	Абс.	%	Абс.	%
Гипоксическое поражение ЦНС	37	82,2	29	78,4
Травматическое поражение ЦНС (внутричерепная родовая травма)	4	8,9	2	5,4
Дисметаболические нарушения функции ЦНС (билирубиновая энцефалопатия)	3	6,7	3	8,1
Поражение ЦНС при инфекционных заболеваниях перинатального периода	1	2,2	3	8,1
Всего	45	100	37	100

Результаты и их обсуждение

Перинатальное поражение нервной системы у всех детей сопровождалось нарушением развития психомоторных и перцептивных функций (табл. 2).

У 88,9% больных контрольной группы и у 86,5% пациентов основной группы явления выраженного центрального пареза конечностей и нарушение формирования установочных рефлексов свидетельствовали об угрозе исхода перинатального поражения нервной системы с формированием синдрома детского церебрального паралича. Варианты двигательных нарушений представлены в табл. 3.

Состояние детей оценивали до начала лечения и через 3 мес после его окончания. Неврологические нарушения изучали с исполь-

Таблица 2

Структура психоневрологических нарушений у наблюдаемых детей

Нарушения	Группы больных			
	Лечение с применением			
	общепринятых средств		кортексина	
	Абс.*	%	Абс.*	%
Нарушение двигательных функций	45	100	37	100
Нейросенсорная тугоухость	3	6,7	1	2,7
Частичная атрофия зрительных нервов	5	11,1	2	5,4
Задержка психоречевого развития	32	71,1	33	89,2
Эписиндром	9	20,0	7	18,9
Всего	45	100	37	100

Примечание: * — нарушения могли быть у одного и того же больного, поэтому абсолютная сумма результатов не соответствует числу больных.

Таблица 3

Варианты нарушения движений и мышечного тонуса у детей с перинатальным поражением ЦНС

Синдром двигательных нарушений	Группа больных			
	Лечение с применением			
	общепринятых средств		кортексина	
	Абс.	%	Абс.	%
Спастический тетрапарез	23	51,2	19	51,4
Спастический гемипарез	7	15,6	5	13,5
Гиперкинетический синдром	2	4,4	1	2,7
Атактический синдром	1	2,2	0	0
Смешанные двигательные нарушения	5	11,1	5	13,5
Атонически-астатический синдром с наруш. формирования установочных рефлексов	5	11,1	5	13,5
Синдром мышечной гипотонии без значительного снижения мышечной силы	2	4,4	2	5,4
Всего	45	100	37	100

зованием карты балльной оценки патологических неврологических признаков с учетом степени их выраженности [3]: черепные нервы, изменения мышечного тонуса, силы, объема активных движений, рефлекторной сферы, формирование патологических установок конечностей. Каждый из 83 признаков оценивался по 4-балльной системе: 0 — отсутствие признака, 1 — слабо выражен, 2 — значительно выражен, 3 — яркие проявления. Диагностика развития крупной, мелкой моторики, самообслуживания, зрительного, слухового восприятия, экспрессивной, импрессивной речи, коммуникативных функций, мышления, игры проводилась с помощью формализованной карты развития высших психических функций у детей в возрасте до 3 лет (И. А. Скворцов, И. В. Нефедова, 1997) и модифицированной нами.

Всем детям проводили анализы крови (общие и биохимические), мочи, эхоэнцефалоскопию, электроэнцефалографию, электрокардиографию, аудиологическое обследование при подозрении на нейро-сенсорную тугоухость. Скрининговым методом являлась нейросонография головного мозга, по показаниям проводилась компьютерная томография головного мозга.

В раннем постнатальном периоде на момент осмотра не выявлено патологии только у 2 (4,4%) детей контрольной группы и у 2 (5,4%) — из основной группы. У большинства больных визуализировались патологические изменения, такие как: пери-, интравентрикулярные кровоизлияния (43–59%), отек и набухание вещества головного мозга, перивентрикулярная лейкомаляция (27–38%), вентрикулит, кальцификаты. На основании нейросонографического исследования выделено 4 степени тяжести поражения ЦНС (табл. 4).

Таблица 4

Распределение пациентов контрольной и основной групп в зависимости от тяжести поражения ЦНС

Степень тяжести нарушений	Группа больных			
	Лечение с применением			
	общепринятых средств		кортексина	
	Абс.	%	Абс.	%
Легкая	5	11,1	4	13,5
Средняя	16	35,6	6	13,5
Тяжелая	14	31,1	15	40,5
Крайне тяжелая	10	22,2	12	32,5
Всего	45	100	37	100

Анализ результатов лечения кортексином показал, что у 91,9% пациентов отмечены улучшения в формировании статикомоторных, психоэмоциональных и речевых функций.

По сравнению с контрольной группой применение кортексина привело к достоверному улучшению функции черепных нервов, нормализации мышечного тонуса, увеличению мышечной силы в конечностях, уменьшению выраженности рефлекторных нарушений, патологических установок рук, а также ускорению темпов развития крупной моторики ($p < 0,05$, $n = 37$).

Степень положительного эффекта зависела от тяжести поражения ЦНС. У больных с легкой степенью поражения ЦНС отмечены достоверное уменьшение выраженности синдрома внутричерепной гипертензии и вегето-висцеральных дисфункций, ускорение темпов развития крупной моторики. У детей со среднетяжелым поражением ЦНС выявлены достоверная тенденция к нормализации мышечного тонуса, уменьшение степени выраженности патологических установок стоп. Таким образом, наблюдались достоверные изменения симптомов и синдромов, определяющих клинику неврологических нарушений у пациентов этих групп. При тяжелом поражении ЦНС зарегистрированы достоверное изменение показателей, свидетельствующих об уменьшении глазодвигательных нарушений, выраженности псевдобульбарного синдрома, снижение мышечного тонуса, увеличение объема активных движений конечностей и мышечной силы, уменьшение выраженности патологических установок кистей и стоп, а также патологических синкинезий, патологической постуральной активности, атаксии, отмечено ускорение темпов развития крупной моторики, улучшение зрительного и слухового восприятия. У больных с крайне тяжелым поражением ЦНС в связи с серьезными структурными изменениями головного мозга динамика психоневрологического статуса менее выражена, однако отмечены достоверное улучшение функции черепных нервов, снижение мышечного тонуса в дистальных отделах конечностей, уменьшение выраженности патологических установок кистей, патологической постуральной активности, персистенции физиологических рефлексов.

Приведем пример (рис. 1) развития детей с тяжелым поражением нервной системы, получавших курсы восстановительной терапии с использованием традиционного метода (Вадим М.) и кортексина (Женя З.). Регистрация профиля психомоторного развития детей проводилась в возрасте 24 и 27 мес.

На фоне применения кортексина отмечено более интенсивное формирование функций зрительного, слухового восприятия, импресивной речи, коммуникативных функций, относительное увеличение темпов двигательного развития. Среди пациентов старше 1 года наблюдали достоверное улучшение по 7 показателям ($p < 0,05$, $n = 26$), характеризующим степень выраженности гипертензионного синдрома, глазодвигательных нарушений, атаксии, сгибательной установки пальцев рук и темпов развития крупной моторики. Наиболее яркая положительная динамика отмечена при применении кортексина у детей в возрасте от 3 мес до 1 года ($p < 0,05$, $n = 11$) — достоверная положительная динамика по 14 показателям, включающим нормализацию темпов развития крупной моторики, уменьшение выраженности ги-




Рис. 1. Профиль развития статикомоторных и психоречевых функций у детей первого года жизни на фоне восстановительного лечения

пертензионного синдрома, вегетативно-висцеральных дисфункций, глазодвигательных нарушений, увеличение мышечной силы в конечностях, уменьшение выраженности рефлекторных нарушений, патологических установок в руках.

У детей раннего возраста на фоне применения кортексина отмечено уменьшение возбудимости и улучшение структуры сна. У 6 (16,2%) больных с эписиндромом в стадии ремиссии рецидива судорог не зарегистрировано, в динамике отмечалась тенденция к нормализации биоэлектрической активности мозга. У 1 (2,7%) ребенка с резистентными судорогами (синдром Леннокса—Гасто) после проведения курса лечения препаратом отмечено учащение пароксизмов, что потребовало коррекции противосудорожной терапии. Других побочных реакций за время наблюдения не выявлено.

Выводы

1. Полученные данные позволяют рекомендовать кортексин для лечения нарушений развития психоневрологических функций у детей раннего возраста как эффективный нейропротекторный препарат, не вызывающий побочных реакций.

Список литературы

1. **Барашнев Ю. И.** Перинатальная неврология. М.: Триада-Х, 2001. — 640 с.
2. **Williams C. E., Mallard E. C., Tan W. K. M., Cluckman P. D.** Pathophysiology of perinatal asphyxia. *Clin Perinatol.* 1993. № 20. P. 305–312.
3. **Дамулин И. В.** Применение церебролизина при сосудистой деменции и болезни Альцгеймера. <http://www.medlinks.ru>, 2003.
4. **Коппи С., Баролин Г. С.** Применение церебролизина в терапии ишемического инсульта // *Журнал неврологии и психиатрии.* 1998. № 10. С. 30–34.
5. **Hartbauer M., HutterPaier B., Skofitsch G., Windisch M.** Antiapoptotic effects of the peptidergic drug Cerebrolysin on primary cultures of embryonic chick cortical neurons // *J. Neural. Transm.* 2001. Vol. 108. P. 459–473.
6. **Volc D., Adler J., Goldsteiner H. et al.** Therapeutic effects of Cerebrolysin in stroke patients during rehabilitation // *EuroRehab.* 1998. № 34. P. 21–28.
7. **Пальчик А. Б., Шабалов Н. П.** Гипоксически-ишемическая энцефалопатия новорожденных: Руководство для врачей. СПб.: Питер, 2000.
8. **Шабалов Н. П., Платонова Т. Н., Скоромец А. П.** Кортексин в нейрорепедиатрии // *Методич. рекомендации.* — СПб., 2006. — 64 с.
9. **Чутко Л. С., Кропотов Ю. Д., Рыжак Г. А.** Применение кортексина в лечении синдрома нарушения внимания с гиперактивностью у детей и подростков // *Методические рекомендации.* СПб., 2003. — 40 с.